Aus der Universitätskinderklinik Gießen
(Direktor: Prof. Dr. Hans Koeppe)

Entgasung des Magendarmkanals beim Säugling und Kleinkind zur Vorbereitung der Pyelographie

DISSERTATION
zur
Erlangung der Doktorwürde
der
medizinischen Fakultät
der
Hessischen Ludwigs-Universität
zu Gießen

Vorgelegt von
Hermann Krapp aus Darmstadt
Gießen 1933

Aus der Universitätskinderklinik Gießen
(Direktor: Prof. Dr. Hans Koeppe)

Entgasung des Magendarmkanals beim Säugling und Kleinkind zur Vorbereitung der Pyelographie

DISSERTATION
zur
Erlangung der Doktorwürde
der
medizinischen Fakultät
der
Hessischen Ludwigs-Universität
zu Gießen

Vorgelegt von
Hermann Krapp aus Darmstadt
Gießen 1933

Gedruckt mit Genehmigung der Medizinischen Fakultät
zu Gießen

Referent: Priv.-Doz. Dr. Frick.

In der Diagnostik hat die Röntgenuntersuchung eine hervorragende Bedeutung gewonnen. Die erzielten Bilder geben durch ihre Anschaulichkeit für viele pathologische Veränderungen eine sichere und zuverlässige Beurteilungsgrundlage. Während man einen sofortigen Aufschluß bei der Untersuchung der Lungen erhält, entziehen sich die Bauchorgane einer unmittelbaren Diagnostik. Beim Kind jedoch gibt uns die Übersichtsaufnahme bereits einen Einblick in die Lageverhältnisse. Bei den Harnorganen ist gegenüber der früher üblichen retrograden Kontrastfüllung in den letzten Jahren die intravenöse Darstellung in den Vordergrund getreten. Dieses Verfahren gewinnt beim Säugling und Kleinkind eine besondere Bedeutung, da hier ein retrogrades Pyelogramm oft unmöglich ist. Aber trotz aller Verbesserungen in der Wirksamkeit der Kontrastmittel lassen die erzielten Bilder immer noch zu wünschen übrig. Die Qualität des Röntgenbildes wird nämlich entscheidend beeinflußt durch den Inhalt des Magendarmkanals zur Zeit der Aufnahme. Die im Darm enthaltenen Kotmassen stören nicht so sehr als die Darmgase. Eine bestimmte Menge Gas ist immer vorhanden. Sogar kurz nach der Geburt sind im Magen und Darm des Neugeborenen schon Gase zu finden (röntgenologische Lebensprobe nach P. Theile und E. Vogt). Neben der Luft, die durch den Schluckakt dem Magendarmkanal zugeführt wird, kommen die Gase hinzu, die sich infolge physiologischer oder pathologischer Vorgänge dort bilden. Sie entstehen bei der mit Gärung verknüpften Verdauung. Reguliert werden die Zersetzungen durch die Enzyme und die Bakterienflora. Ferner muß ein Gleichgewichtszustand zwischen Gasbildung und Gasabfuhr gewahrt bleiben. So finden die Darmgase ihren natürlichen Abgang in Form von Winden, die Magengase

gehen zum Teil durch Aufstoßen nach oben ab. Der Darmgasgehalt beim Säugling und Kleinkind ist wesentlich stärker als beim Erwachsenen. Dabei ist zu beachten, daß die stärkere Gasansammlung hier lediglich in physiologischen Vorgängen ihre Ursache hat, während ein größerer Gasgehalt beim Erwachsenen immer auf pathologischen Erscheinungen beruht.

Die Darmgase vermindern nicht nur die röntgendiagnostische Erkennbarkeit pathologischer Zustände, sondern führen in manchen Fällen auch dazu, Formveränderungen der Organe vorzutäuschen (Köhler). Es wurde festgestellt, daß man sich infolge von Darmadhäsionen, besonders nach Operationen am Processus vermiformis, durch die vorhandene Darmgase oft ein vollkommen falsches Bild über die Nierenschatten macht (Köhler). Ebenso bekannt ist der störende Einfluß der Dickdarmgase, insbesondere wenn die Gasmassen in den Einschnürungen der Haustren die Nieren- und Uretergegend überlagern (Joseph). So kann bei derartigen Gasansammlungen ein an sich brauchbares Pyelogramm fast nicht mehr ausgewertet werden.

Zur Beseitigung dieser Hemmnisse hat man sich bemüht, Mittel zu finden, durch die der Magendarmkanal von Gasen freigemacht wird. Es wurde zunächst versucht, auf rein mechanischem Wege die Entgasung herbeizuführen. Von A. Viethen ist eine Methode durch leichte Kompression des Abdomens mittels einer Gurt oder eines dünnen Brettchens angegeben worden. Weltz hat einfache Einläufe versucht. Ein nennenswerter Erfolg war damit nicht zu erzielen. Vollkommen negativ verliefen auch die Versuche mit Abführmitteln (Weltz). Sie haben in vielen Fällen sogar verschlechternd gewirkt. Es lag nahe, bei den weiteren Bemühungen um die Bekämpfung des Übels bei der Ursache, der Gasbildung selbst, einzusetzen. In dieser Richtung bewegen sich die Untersuchungen von Pollack, Weltz und Mezger bei Erwachsenen. Sie knüpften an die Erfahrungen an, die sich bei Behandlung krankhafter Zustände infolge anormaler Gasbildung ergeben hatten.

Pollack verwandte für diesen Zweck das Enzypan. Es handelt sich dabei um ein Präparat, das alle für die

Verdauung wichtigen Fermente in Dragéeform enthält. Hierbei finden sich die im Magen wirksamen in einer äußeren Hülle, die sich im Magen auflöst, während die Darmwirksamen – trockene Ochsengalle, Trypsin, Diastase und Lipase – in einem inneren Kern enthalten sind, der sie erst im Duodenum freigibt (Nemetz). Pollack will mit Hilfe des Enzypan durch Regulierung der Verdauungsvorgänge die vermehrte Darmgasbildung verhindern. Die tatsächliche Eignung hierfür ist von ihm auch nachgewiesen worden. Er schreibt als brauchbares Vorbereitungsschema vor:

„Der Patient erhält 3 Tage lang 3mal täglich 2–3 Tabletten Enzypan nach der Mahlzeit und am 4. Tage früh nochmals nüchtern 3 Tabletten. Die Tabletten werden unzerkaut mit etwas Wasser geschluckt. Außerdem erhält der Patient während der Vorbereitungszeit ein Abführmittel. Etwa $^1/_2$ Stunde vor der Röntgenaufnahme wird ein Reinigungseinlauf verabfolgt. Kostbeschränkungen, wie sie bisher üblich waren, sind nicht erforderlich, nur müssen stark blähende Mittel vermieden werden."

Das Enzypan hat in keinerlei Weise auf das Befinden oder den Organismus schädlich gewirkt. Bei 40 Patienten erzielte er in 26 Fällen den gewünschten Entgasungserfolg.

Bei Verdauungsstörungen, insbesondere bei stärke- und zellulosereicher Nahrung, verwandten Weltz und Mezger Luizym mit gutem Erfolg. Das wirksame Prinzip dieses aus Aspergillus oryzae gewonnenen Enzympräparates liegt in der darin enthaltenen, an sich körperfremden Zellulase und Hemizellulase, die durch Zellaufschluß bewirken, daß die kohlehydrathaltigen Nahrungsstoffe rechtzeitig den Bakterien und damit der gaserzeugenden Gärung entzogen werden. Es wirkt sich im ausgesprochenen sauren Milieu optimal aus und ist auch erheblich säurebeständig (pH 2,5–pH 7,5). Somit ist es also schon im Magen und oberen Dünndarm wirksam (Lampé, Schmidt-Ott). Jedenfalls hat sich das Mittel bei krankhaften Störungen prophylaktisch und therapeutisch bewährt. Diese prophylaktische Wirksamkeit mußte das Interesse der Röntgenologen hervorrufen. So haben Weltz und Mezger ihre Versuche unternommen, um den Magendarmkanal damit gasfrei zu machen.

Weltz verabreichte:

„1—2 Tage lang 3mal täglich 2 Tabletten Luizym nach der Mahlzeit."

Mezger verordnete:

„Am Tage vor der Untersuchung 3mal täglich 2 Tabletten Luizym; am Abend und am nächsten Morgen vor der Aufnahme einen Einlauf."

Die Anwendung fand bei Erwachsenen statt und führte zu einem guten Erfolg. Das Mittel hat in keinerlei Weise auf das Befinden oder auf den Organismus der Patienten schädlich gewirkt.

Die neben den Enzympräparaten herangezogenen Kohlepräparate verdanken ihre Wirksamkeit ausschließlich physikalischen Eigenschaften. Poröse und feinverteilte Stoffe haben die Fähigkeit, auf sich oder in sich andere Stoffe, besonders gasförmige, festzuhalten. Diese Adsorptionsfähigkeit ist um so größer, je größer die wirksame Oberfläche ist, je feiner der adsorbierende Stoff verteilt ist. Hervorragende Adsorptionsmittel sind poröse oder feingepulverte Kohlepräparate, insbesondere die aus Tierkohle hergestellten. Die Kohlepräparate spielen seit langer Zeit in der Therapie der Magen- und Darmkrankheiten eine Rolle. Die von Pollack geäußerte Befürchtung, daß die stark adsorbierenden Stoffe außer der Aufsaugung der Darmgase auch die notwendigen Fermente binden und damit Verdauungsstörungen hervorrufen würden, hat sich nicht bewahrheitet. Auch meine zahreichen Versuche mit carbo-medizinalis „Merck" haben keinerlei nachteiligen Einfluß erkennen lassen.

Die geschilderten Mittel haben sich bei Erwachsenen nach den vorliegenden Arbeiten anscheinend bewährt, bei Säuglingen und Kleinkindern fehlten bis jetzt systematische Untersuchungen. Was an Angaben vorlag, erschien vom Erwachsenen übernommen und unverläßlich. Da nun aber nach Frick die Verbesserung der bis jetzt noch nicht befriedigenden Ergebnisse der Ausscheidungspyelographie beim jungen Kind, neben der Leistungssteigerung des Kontrastmittels, von einer guten Entgasung abhängt, habe ich auf seine Anregung hin die Aufgabe übernommen, die Frage der Darmentgasung zu bearbeiten. Alles seither Bekannte und für das Kindesalter von anderen Übernommene mußte überprüft

und darüber hinaus der Versuch gemacht werden, einen neuen Weg zu finden. Die von mir angestellten Untersuchungen habe ich in der folgenden Gruppierung vorgenommen:

1. Versuchsreihe mit Enzypan:
   a) beim Säugling.
   b) beim Kleinkind.
2. Versuchsreihe mit Luizym:
   a) beim Säugling.
   b) beim Kleinkind.
3. Versuchsreihe mit carbo-medizinalis „Merck":
   a) beim Säugling.
   b) beim Kleinkind.
4. Versuchsreihe auf mechanischen Grundlagen:
   nur bei Säuglingen.

Zur Erleichterung der vergleichsweisen Betrachtung habe ich diesen Versuchsreihen 2 Aufnahmen vorangestellt, die beim Säugling und Kleinkind die normale Gasfüllung des Magendarmkanals zeigen. Sie sind mit Leeraufnahmen bezeichnet. Bei den Vergleichsuntersuchungen bin ich so vorgegangen, daß sie zunächst durchgeführt wurden, wie es der Anordnung der genannten Autoren bei Erwachsenen entsprach; zur Bildung eines umfassenderen Urteils habe ich Versuche nach eigenen Anordnungen folgen lassen.

Versuche mit Säuglingen unter 1 Jahr und mit Kleinkindern bis zu 3 Jahren.

Leeraufnahmen:

Beispiel Abb. 1. Mädchen Margarete W., 8 Monate alt.

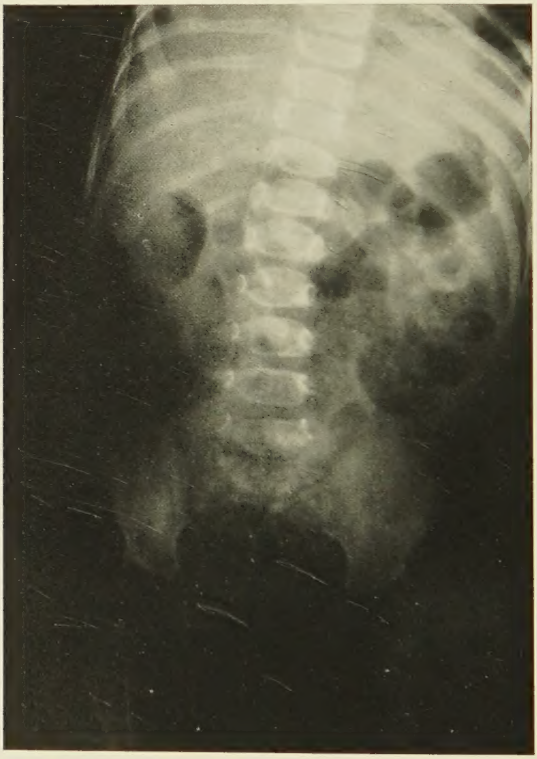

Röntgenbefund: Starke Füllung des ganzen Magen- und Darmkanals, hauptsächlich des Dickdarms, mit Gasen.

Aufnahme in Frontalstellung:

Beispiel Abb. 2. Mädchen Margarete W., 8 Monate alt.

Röntgenbefund: Darmluftkissen beim Säugling drückt den Magen nach oben. Daher ist in der Frontalebene der untere Pol des Magens niemals die große Curvatur.

Bei den Leeraufnahmen findet man gerade bei Säuglingen einen überaus stark gefüllten Magen und Darm mit rundlichen und länglichen Gasblasen. Besonders fällt der Dünndarm auf, der durch seine starke Gasfüllung das ganze Aufnahmegebiet überdeckt.

1. Versuchsreihe mit Enzypan (20 Untersuchungen).

1. Versuch: Nach Pollack bei Säuglingen. Anordnung wie im Text beschrieben. Die Tabletten wurden mit dem Löffel zerdrückt und der Nahrung beigegeben.

Beispiel Abb. 3. Knabe Willy W., 9 Monate alt.

Röntgenbefund: Magen und Quercolon sehr reichlich gasgefüllt. Dünndarm reichlich mit Gas gefüllt.

2. Versuch: Nach eigener Anordnung bei Säuglingen. Am Tage vor der Aufnahme wurden mit der Abendmahlzeit um 8 Uhr 2 Tabletten Enzypan gegeben in der Form, wie im Versuch 1 beschrieben. Die Mahlzeiten während der Nacht wurden normal weiter gegeben. Um 8 Uhr morgens wurde nüchtern ein Einlauf gemacht und $^1/_2$ Stunde später wurde der Säugling zur Aufnahme gebracht.

Beispiel Abb. 4. Mädchen Emmi W., 7 Monate alt.

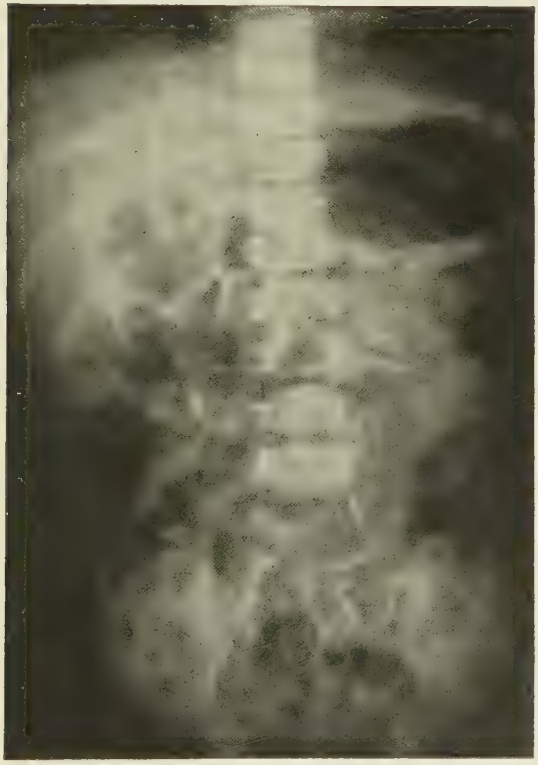

Röntgenbefund: An beiden Flexuren sowie im auf- und absteigenden Ast des Dickdarms starke Gasfüllung. Quercolon nur mäßig gefüllt. Dünndarm enthält ebenfalls reichlich Gas. Große Magenluftblase.

3. Versuch: Nach eigener Anordnung bei Säuglingen. Am Tage vor der Aufnahme zu 2 Hauptmahlzeiten je 3 Tabletten Enzypan in der Form, wie in Versuch 1 beschrieben. Die Mahlzeiten wurden verabreicht abends um 8 Uhr und am nächsten Morgen um 4 Uhr. Die Nachtmahlzeiten blieben weiter bestehen. Um 8 Uhr am nächsten Morgen wurde nüchtern ein Einlauf gemacht und $^1/_2$ Stunde später wurden die Kinder geröntgt.

Beispiel Abb. 5. Knabe Adolf Sch., 7 Monate alt.

Röntgenbefund: Quercolon und absteigender Ast besonders prall gefüllt. Dünndarm auch reichlich mit Gas gefüllt.

Dieselben Versuche, sowohl nach Anordnung von Pollack wie nach meinen eigenen Anordnungen wurden auch bei Kleinkindern mit denselben negativen Ergebnissen ausgeführt.

Beispiel Abb. 6. Mädchen Liesel B., $1^1/_2$ Jahre alt.

Versuch nach Pollack.

Röntgenbefund: Dünndarm kaum gefüllt, Colon ascendens und descendens sehr stark gefüllt. Deutliche Magenluftblase.

2. Versuchsreihe mit Luizym (25 Untersuchungen).

1. Versuch: Nach Weltz bei Säuglingen. Anordnung wie im Text beschrieben. Die Tabletten wurden mit dem Löffel zerdrückt und der Nahrung beigegeben.

Beispiel Abb. 7. Knabe Alfred Sch., 7 Monate alt.

Röntgenbefund: Im aufsteigenden Ast nur ganz geringe Gasreste, dagegen Quercolon und Dünndarm reichlich gefüllt. Große Magenluftblase.

2. Versuch: Nach Mezger bei Säuglingen. Anordnungen wie im Text beschrieben. Die Verabreichung des Mittels erfolgte wie in Versuch 1 beschrieben.

Beispiel Abb. 8. Knabe Willy W., 9 Monate alt.

Röntgenbefund: Colon transversum und absteigender Ast des Dickdarms sowie der ganze Dünndarm stark mit Gas gefüllt.

3. Versuch: Nach eigener Anordnung bei Säuglingen. Am Tage vor der Aufnahme wurden mit der Abendmahlzeit um 8 Uhr 2 Tabletten in der Form wie in Versuch 1 beschrieben, gegeben. Die Mahlzeiten während der Nacht wurden normal weitergegeben. Um 8 Uhr morgens wurde nüchtern ein Einlauf gemacht und $^1/_2$ Stunde später wurde das Kind geröntgt.

Beispiel Abb. 9. Knabe Karl Sp., 8 Monate alt.

Röntgenbefund: Hochgradige Füllung des ganzen Darmtractes.

4. Versuch: Nach eigener Anordnung bei Säuglingen. Am Tage vor der Aufnahme wurde zu 2 Hauptmahlzeiten je 2 Tabletten Luizym gegeben in der Form, wie im Versuch 1 beschrieben. Die Mahlzeiten wurden verabreicht abends um 8 Uhr und morgens um 4 Uhr. Um 8 Uhr morgens bekam der Säugling nüchtern einen Einlauf und wurde $^1/_2$ Stunde später geröntgt.

Beispiel Abb. 10. Knabe Adolf Sch., 7 Monate alt.

Röntgenbefund: Sehr reichliche Dünn- und Dickdarmfüllung, besonders im Colon transversum und descendens.

Dieselben Versuche sowohl nach Anordnung von Weltz und Mezger, sowie nach meinen eigenen Anordnungen habe ich auch an Kleinkindern ausgeführt mit denselben negativen Ergebnissen.

Beispiel Abb. 11. Mädchen Emmi R., 1 Jahr alt.

Versuch nach Weltz.

Röntgenbefund: Dünndarm fast entleert, im Dickdarm vereinzelte Reste, rechts mehr als links. Große Magenluftblase.

Beispiel Abb. 12. Mädchen Käthe P., $2^1/_2$ Jahre alt.

Versuch nach Mezger.

Röntgenbefund: Dünndarm gasärmer. Im ganzen Dickdarm große Gasreste, nur der untere Anteil des Descendens ist entleert.

3. Versuchsreihe mit carbo-medizinalis „Merck".

50 Untersuchungen, davon 30 als Bestätigungsuntersuchungen für Versuch 4.

1. Versuch: Nach eigener Anordnung bei Säuglingen. 1 Teelöffel carbo-medizinalis „Merck" mit der Abendmahlzeit um 8 Uhr am Tage vor der Aufnahme. Die übrigen Nachtmahlzeiten wurden wie üblich eingehalten. Um 8 Uhr morgens bekam das Kind nüchtern einen Einlauf und wurde ½ Stunde später geröntgt.

Beispiel Abb. 13. Mädchen Lotte W., 8 Monate alt.

Röntgenbefund: Hochgradige Füllung des ganzen Darmtraktes.

2. Versuch: Nach eigener Anordnung bei Säuglingen. Am Tage vor der Aufnahme bekam der Säugling mit 2 Hauptmahlzeiten je einen Teelöffel carbomedizinalis „Merck". Die Mahlzeiten wurden verabreicht um 3 Uhr nachmittags und um 8 Uhr abends. Während der Nacht wurden die Mahlzeiten normal eingehalten. Um 8 Uhr morgens wurde nüchtern ein Einlauf gemacht. $^1/_2$ Stunde später wurde das Kind geröntgt.

Beispiel Abb. 14. Knabe Hans Schr., 7 Monate alt

Röntgenbefund: Im Dünn- und Dickdarm gleichmäßig schlechte Entgasung.

3. Versuch: Nach eigener Anordnung bei Säuglingen. Der 3. Versuch ist genau so wie der eben beschriebene 2. Versuch; nur wurde den Säuglingen die Kohle zu 2 anderen Mahlzeiten gegeben, und zwar wurden bei diesem Versuch die Mahlzeiten abends um 8 Uhr und morgens um 4 Uhr bestimmt.

Beispiel Abb. 15. Knabe Georg H., 8 Monate alt.

Röntgenbefund: Rechte Bauchseite gut entgast, Nierenkontur und Milzkontur deutlich, sonst reichlich Gasgehalt, in der Hauptsache dem Dickdarm angehörend.

4. Versuch: Nach eigener Anordnung bei Säuglingen. Der 4. Versuch ist genau so wie der eben beschriebene 3. Versuch; nur wurde hier um 8 Uhr morgens kein einfacher Einlauf, sondern ein hoher Einlauf mit carbo-medizinalis „Merck" gegeben.

Beispiel Abb. 16. Knabe Hans Schr., 7 Monate alt.

Beispiel Abb. 16a. Mädchen Liesel M., 8 Monate alt.

Beispiel Abb 16b. Knabe Georg H., 7 Monate alt.

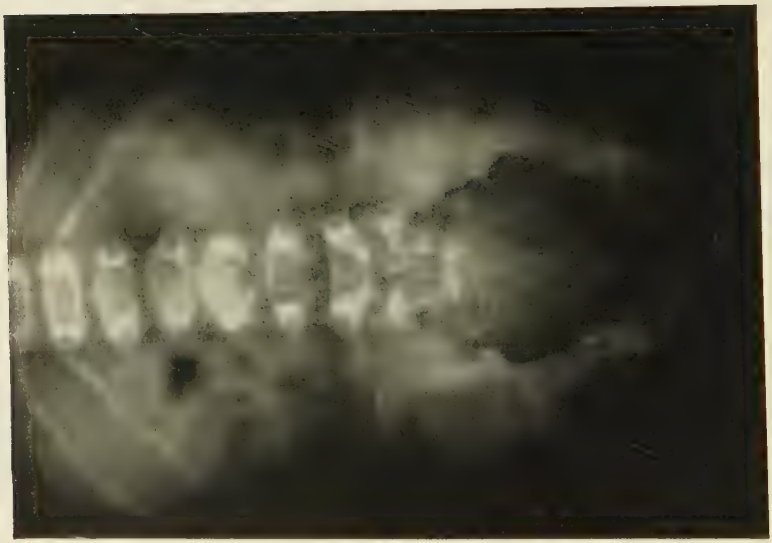

Röntgenbefund: Ganz mäßiger Gasgehalt im Dünn- und Dickdarm.

Dieselben Versuche nach eigenen Anordnungen habe ich auch bei Kleinkindern ausgeführt und habe dieselben Ergebnisse erhalten. Es wird bemerkt, daß die Dosierung bei den Kleinkindern gesteigert wurde und zwar auf einen Eßlöffel carbo-medizinalis „Merck" anstelle von einem Teelöffel.

Beispiel Abb. 17. Mädchen Liesel Br., $2^1/_4$ Jahre alt.

Röntgenbefund; Ganz mäßiger Gasgehalt im Dickdarm und ganz wenig im Dünndarm.

Bei allen diesen Versuchen hat sich das Befinden der Kinder nicht geändert. Die Stühle waren normal.

Außer diesen Untersuchungen mit chemischen Mitteln habe ich der Vollständigkeit halber noch 2 Versuche ausgeführt, die auf mechanischer Grundlage aufgebaut sind.

1. Versuch: Einfacher hoher Einlauf. Nach richtiger Entleerung wurde das Kind geröntgt (5 Untersuchungen).

Beispiel Abb. 18. Knabe Karl Pf., 8 Monate alt.

Röntgenbefund: Dünn- und Dickdarm gleichmäßig stark gefüllt.

2. Versuch: Nach A. Viethen bei Säuglingen. Anordnung wie im Text beschrieben (5 Untersuchungen).

Beispiel Abb. 19. Knabe Hermann K., 9 Monate alt.

Röntgenbefund: Gasfüllung in Dünn- und Dickdarm durch Kompression nicht vermindert.

Zusammenfassende Betrachtung der Versuchsergebnisse.

Vorausgeschickt sei, das bei allen Untersuchungen absichtlich keine Rücksicht auf die Art der Ernährung genommen wurde, weil es sich bei der klinischen Behandlung, sofern pyelographische Untersuchungen bei Kindern vorgenommen werden müssen, oft nicht ermöglichen läßt, von der festgesetzten Diät abzugehen.

Bei der vergleichenden Betrachtung im Einzelnen nehme ich die beiden, auf mechanischer Grundlage beruhenden Versuche vorweg. Mit dem einfachen hohen Einlauf wurden keinerlei Erfolge erzielt. Überrascht hat indessen, das Ergebnis des nach der von A. Viethen getroffenen Vorschrift vorgenommenen Versuchs mit Kompression. Ein Grund für die Abweichungen von seinen Ergebnissen ist nicht erkennbar. Auch versagten die Untersuchungen mit den Enzympräparaten Enzypan und Luizym. Die fast vollkommen negativen Ergebnisse, wie sie in den Abbildungen 3, 6, 7, 8, 11 und 12 zur Darstellung gebracht sind, mußten — da die Wirkungsfähigkeit der beiden Präparate an sich als feststehend betrachtet werden kann — den Gedanken nahe legen, ob nicht andere Versuchsanordnungen bei dem Organismus des Säuglings und Kleinkindes vorzunehmen seien. Dem habe ich durch zahlreiche Versuche Rechnung getragen. Wie die Abbildungen 4, 5, 9 und 10 zeigen, blieben die Änderungen an den Anordnungen jener Autoren ohne Einfluß auf das Ergebnis. Wenn ich nach einer Erklärung für diese auffallende Erscheinung suche, so könnte ich sie nur in der Verschiedenartigkeit der Herkunft der Gase bei Erwachsenen und Kindern finden. Die Enzympräparate, die sich als Heilmittel bewährt haben, wirken offenbar nur bei pathologischen Vorgängen; die Gasansammlung beim Säugling und Kleinkind beruhen

aber — wie schon früher hervorgehoben — lediglich auf physiologischen Prozessen. Auch die Versuche mit carbo-medizinalis „Merck" haben zunächst befriedigende Ergebnisse nicht gebracht. Der erste Versuch versagte vollkommen (Abb. 13). Einen sehr geringen Erfolg ergab der zweite Versuch (Abb. 14). Schon besser war der Erfolg der Entgasung bei dem dritten Versuch (Abb. 15). Eine wirklich befriedigende Lösung der Frage konnte aber auch darin nicht erblickt werden. In der Änderung der Dosierung des per os beigebrachten Mittels konnte ich mir eine weitere Verbesserung nicht versprechen. Ich ging deshalb dazu über, neben der Verabreichung des Kohlepräparates durch den Mund dem Darmkanal noch weitere Mengen dadurch zuzuführen, daß ich an die Stelle eines einfachen Einlaufs einen Einlauf mit carbo-medizinalis „Merck" treten ließ. Das Ergebnis war wesentlich besser. Dünn- und Dickdarm wurden sehr viel gasfreier. Die Abbildungen 16, 16a, 16b, 17 zeigen dies mit aller Deutlichkeit. Zahlreiche Wiederholungen, auch bei Kleinkindern, bestätigen dies immer wieder. Dabei hatte es sich herausgestellt, daß die Dosierung bei den Kleinkindern erhöht werden mußte und zwar ist hier ein Eßlöffel statt eines Teelöffels beim Säugling gegeben worden. Selbstverständlich ist auch bei dem Einlauf eine genaue Dosierung nötig, schon um zu erreichen, daß Kohle in Wasser richtig suspendiert wird. Meine vielfachen Versuche im Laboratorium lassen die nachfolgenden Dosierungen als die günstigsten erscheinen:

a) Bei Säuglingen 1 Teelöffel Kohle auf 300 gr H_2O.

b) Bei Kleinkindern $1^1/_2$ Teelöffel Kohle auf 500 gr H_2O.

Bei diesen Mengenverhältnissen ergibt sich eine Mischung, die keine Klumpen bildet und glatt durch den Irrigator läuft.

Die Untersuchungen haben in positiver Beziehung ein erfreuliches Ergebnis gezeitigt. Ein Schritt vorwärts ist erreicht; ich glaube berechtigt zu sein, die ausgearbeitete Methode zur Freimachung des Magendarmkanals von Gasansammlungen bei Säuglingen und Kleinkindern als die derzeitig beste anzusehen.

Literatur.

1. Frick, P., Uropoetisches System in Engel-Schall, Handbuch der Röntgendiagnostik und -Therapie in der Kinderheilkunde. Leipzig 1932. Thieme.
2. Joseph & Perlmann, Die normalen Harnorgane im Röntgenbild. Die Harnorgane im Röntgenbild 2. Aufl. Leipzig 1931. Thieme.
3. Köhler, A., Grenzen des normalen und Anfänge des Pathologischen im Röntgenbild. 4. Aufl. Hamburg 1924. Gräfe & Sillem.
4. v. Lampé & Schmidt-Ott, Über die Behandlung gestörter Kohlehydratverdauung mit einem neuartigen zellulose- und hemizellulose-abbauenden Enzympräparat (Luizym) Münch. med. Wochenschrift 1931. Jahrg. 78, Nr. 44, S. 1855.
5. Mezger, H., Über die Vorbereitung der Kranken zur Pyelographie mit dem neuen Enzympräparat Luizym. Münch. med. Wochenschrift 1932. Jahrg. 79. Nr. 9, S. 352.
6. Nemetz, O., Enzypan, ein neues Ferment- und Enzyme-Substitutionspräparat. Deut. med. Wochenschrift 1928, Nr. 25. Jahrg. 54. S. 1047.
7. Noeggerath & Nitschke, Urogenitalerkrankungen der Kinder in Pfaundler & Schloßmann, Handbuch der Kinderheilkunde 4. Bd., 4. Aufl. Berlin 1931 (Vogel).
8. Pollack, H., Ein neues Hilfsmittel zur Beseitigung des störenden Meteorismus in der Nierenröntgenographie. Klinische Wochenschrift 1930. Jahrg. 9. Nr. 2, S. 69.
9. Theile, P., Über die Herstellung bestimmter Aciditätswerte im Säuglingsmagen und deren Einfluß auf die Magenentleerung. Zeitschr. für Kinderheilkunde. Jahrg. 1917. 15. Bd., S. 318.
10. Viethen, A., Ausscheidungsurographie bei jungen Kindern. Klinische Wochenschrift 1932. Jahrg. 11. Nr. 10, S. 416.
11. Vogt, E., Die Radiologie des Magendarmkanals bei Neugeborenen mit Zitobarium. Zentr. Bl. Gyn. 1921. Bd. 29, S. 1030.
12. Weltz, G. A., Erfahrungen mit Luizym in der Röntgenologie. Münch. med. Wochenschrift 1931. Jahrg. 78. Nr. 44, S. 1860.

Lebenslauf.

Am 16. September 1908 wurde ich als Sohn des jetzigen Ministerialrats Adam Krapp zu Darmstadt geboren. Ostern 1915 wurde ich in die Vorschule des Ludwig-Georg-Gymnasiums in Darmstadt aufgenommen, von wo ich an Ostern 1918 in die Sexta dieser Schule übertrat. An der gleichen Anstalt bestand ich im Herbst 1927 die Reifeprüfung. Im Wintersemester 1927 bezog ich die Landesuniversität Gießen, um Medizin zu studieren. Zu Beginn des Sommersemesters 1930 bestand ich in Gießen die ärztliche Vorprüfung. Im Wintersemester 1930 setzte ich mein Studium in Freiburg, im Sommersemester 1931 in Bonn fort. Seit dem Wintersemester 1931 bezog ich wieder die Universität Gießen und bestand hier am 23. Juni das medizinische Staatsexamen. Zur Zeit bin ich Medizinalpraktikant an dem Städtischen Krankenhaus Mainz.

Für die Anleitung zu meiner Arbeit bin ich Herrn Priv.-Doz. Dr. Frick zu großem Dank verpflichtet. Herrn Prof. Dr. Koeppe danke ich vielmals für die Überlassung des Materials.